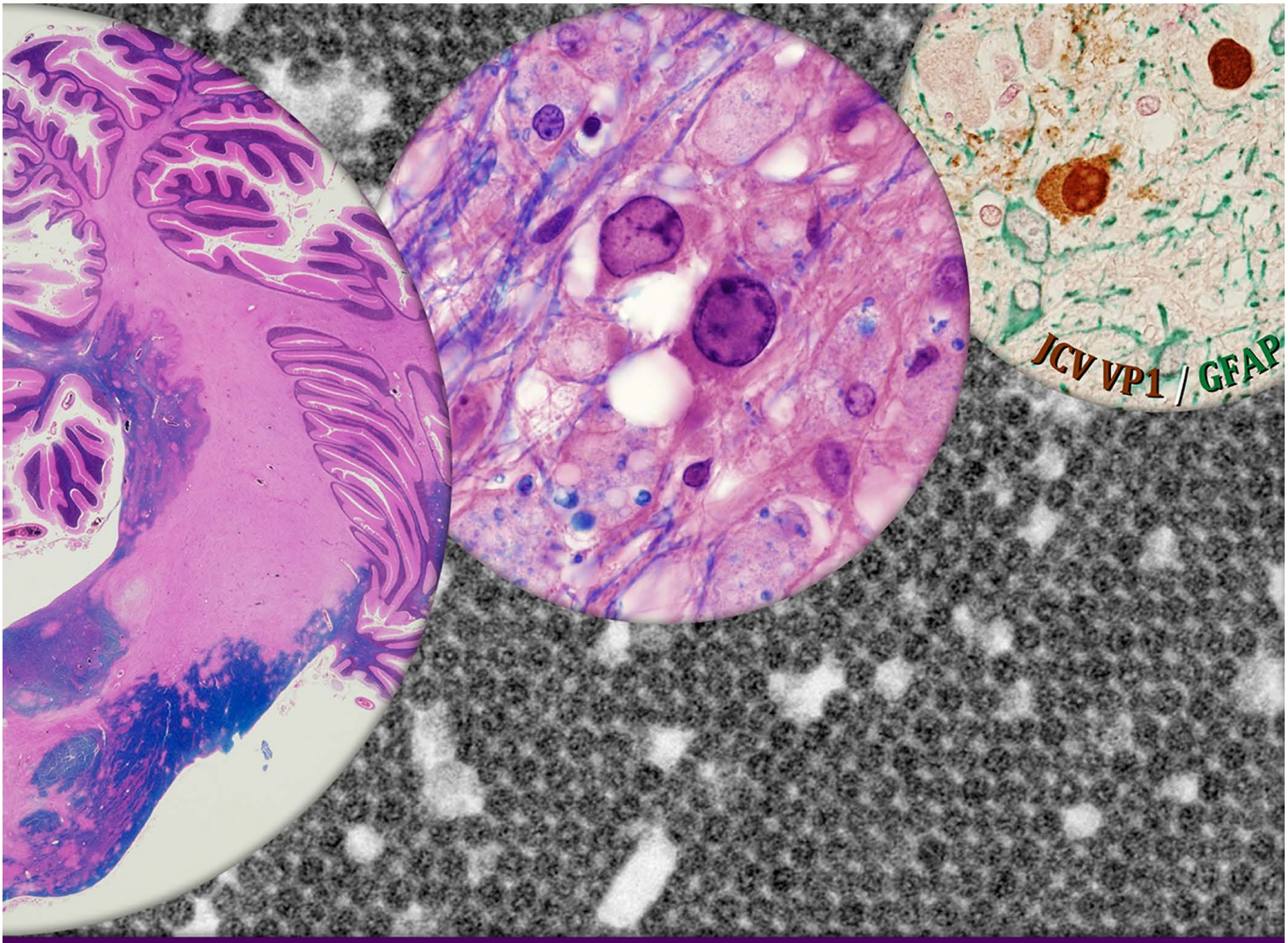


# 第25回 東北神経病理研究会

**The 25th Neuropathology Meeting of Tohoku District – November 10, 2018**

## プログラム・抄録集

日　時：2018 年 11 月 10 日（土）
場　所：秋田県立脳血管研究センター
参加費：医師 3,000円（学生，初期臨床研修医，技師，技術員，留学生は無料）

当番世話人：宮田　元
〒010-0874　秋田市千秋久保田町6番10号
秋田県立脳血管研究センター　脳神経病理学研究部
018-833-0115（内線2640）

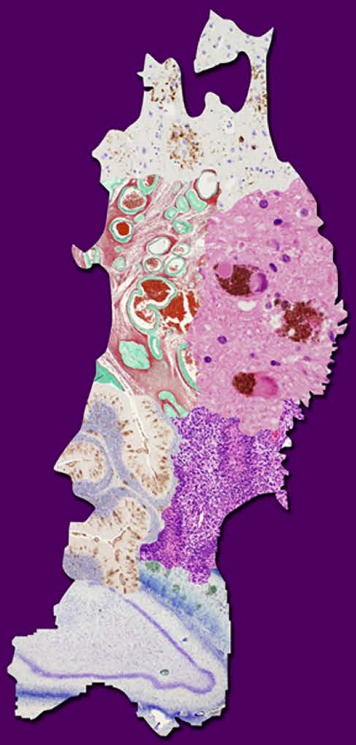

Research Institute for Brain and Blood Vessels – AKITA
URL: http://www.akita-noken.jp/

# ＜会場案内図＞

● 秋田空港より秋田駅西口までリムジンバスで約40分
● JR秋田駅より徒歩約7分

# ＜センター内案内図＞

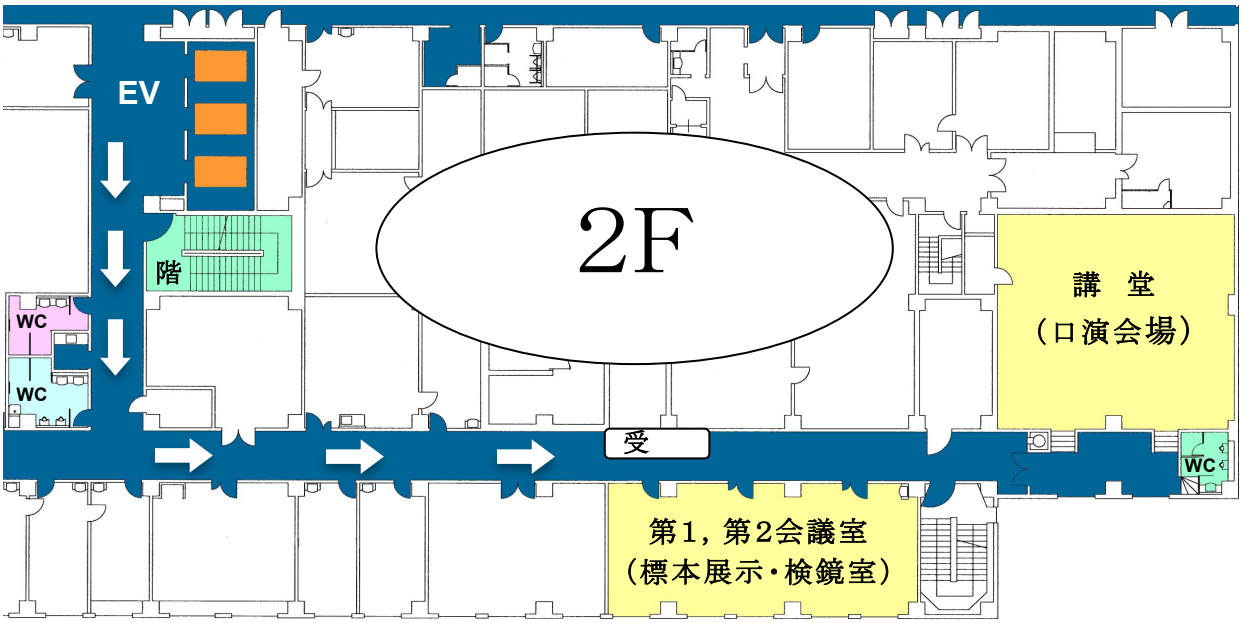

# ご 案 内

1. 会場について
   秋田県立脳血管研究センター （2階，会議室，講堂）

2. 参加登録
   受付場所　　秋田県立脳血管研究センター2階，会議室前にあります
   受付時間　　午前 8 時 45 分より終日
   参 加 費　　3,000 円（学生，初期臨床研修医，技師，技術員，留学生は無料）

3. 発表形式
   検鏡用標本の展示と PowerPoint による口演発表です．午前に標本観察を行い，午後に発表，質疑応答を行います
   ① 症例供覧
      1. 標本展示会場は2階会議室です
      2. 午前中は標本供覧のできる貴重な時間になります．標本は 9:00 以降なるべくお早めに演題番号の掲示のあるテーブルに置いてください．当方でマッペを用意しますのでご利用ください
      3. 有意義なディスカッションのためにも，画像所見や肉眼所見のコピー等の資料も展示してください
      4. 顕微鏡は1演題につき1台用意いたします．このほかディスカッション顕微鏡もご利用ください
   ② 発 表
      1. 午後から秋田県立脳血管研究センター講堂（2階）で行います
      2. 発表時間は口演 15 分，質疑応答 5 分（合計 20 分）です
      3. 当方には Windows 7 ノートパソコン（PowerPoint 2010）がございます．発表データを USB メモリでお持ちください．午前中か休憩時間中に講堂で試写を行ってください．
         PowerPoint 以外のソフトや動画をご使用の方，ご自身の Windows PC を使用したい方および Macintosh をご使用される方はモニター接続用の D-sub15 ピン VGA 変換コネクター（右図）と一緒にご自分の PC をお持込ください



4. 昼 食
   昼食のご準備はいたしません．売店（病院1階）の営業時間は 8:15－13:00 です．受付にて近隣の飲食店およびコンビニエンスストアのご案内をいたします

5. 懇親会（予約制，参加費 5,000 円）
   研究会終了後に会場近くで開催します．参加費は当日，受付でお支払いください

6. 交通および宿泊
   1頁の図または秋田県立脳血管研究センターのホームページ（http://www. akita-noken. jp/）をご覧ください．お車でお越しの方は，お帰りの際に玄関守衛室にて参加証明書を提示の上，駐車券の無料化処理を受けた後 30 分以内に出庫してください．宿泊は各自でご予約ください

7. 世話人会
   研究会当日，11:50－12:50 に開催します．会場は当日ご案内いたします

8. 学会のクレジットについて
   本会に参加した場合，日本病理学会専門医資格更新のための5単位および日本神経学会専門医資格更新のための1単位が認定されます．会場受付で病理学会用には参加証を，神経学会用には領収書・参加証をお受け取りください

9. 研究会に関する各種お問い合わせ
   〒010-0874　秋田市千秋久保田町 6 番 10 号
   秋田県立脳血管研究センター　脳神経病理学研究部
   Phone:　018-833-0115（代表），-2640（部長室），-2645（秘書・受付）
   Fax:　018-833-2104（代表）
   E-mail:　hmiyata@akita-noken. jp（宮田　元）

# プログラム

9:00-13:00　自由検鏡 （会議室）
13:00-17:20　演題発表・討論 （講堂）

**開会の辞**
**13:00 – 13:05**　当番世話人　宮田　元（秋田県立脳血管研究センター　脳神経病理学研究部）

**演　題**
**セッションⅠ （13:05 – 14:05） 変　性**
座長：森　文秋（弘前大学大学院医学研究科　脳神経病理学講座）

1. アルツハイマー病を合併した原発性側索硬化症の一剖検例
○今　智矢[1)]，中村琢洋[2)]，羽賀敏博[3)]，鬼島　宏[3)]，東海林幹夫[2)]，若林孝一[1)]
1)弘前大学大学院医学研究科　脳神経病理学講座
2)同　脳神経内科学講座
3)同　病理生命科学講座

2. 発症から 32 年間長期生存した筋萎縮性側索硬化症の 1 剖検例
○柴野健[1)]，山崎拓麿[1)]，井上佳奈[1)]，大内東香[1)]，原　賢寿[1)]，宮田　元[2)]
1)秋田赤十字病院　神経内科
2)秋田県立脳血管研究センター　脳神経病理学研究部

3. Incipient MSA と考えられる 1 剖検例
○西田尚樹[1)]，畑　由紀子[1)]，吉田幸司[2, 3)]
1)富山大学大学院医学薬学研究部　法医学講座
2)富山大学付属病院　神経内科
3)兵庫県立姫路循環器病センター　神経内科

**〈休憩　14:05 – 14:15〉**

**セッションⅡ （14:15 – 14:55） 感染症**
座長：原　賢寿 （秋田赤十字病院　神経内科）

4. 発症前のMRI拡散強調像で高信号域を認めた，MM1+MM2皮質+視床型孤発性クロイツフェルト・ヤコブ病の1剖検例
○岩崎　靖[1)]，赤木明生[1)]，三室マヤ[1)]，宮原弘明[1)]，吉田眞理[1)]，大上哲也[2)]，小林篤史[3)]，北本哲之[4)]
1)愛知医科大学　加齢医科学研究所
2)青森大学薬学部
3)北海道大学　比較病理学
4)東北大学　病態神経学

5. 緩徐進行性の経過が示唆された小脳・脳幹型進行性多巣性白質脳症の1剖検例
○市川　大[1)]，深谷浩史[1)]，大川　聡[1)]，提嶋眞人[2)]，川上速人[3)]，中道一生[4)]，宮田　元[5)]
1)市立秋田総合病院　脳神経内科
2)同　病理診断科
3)杏林大学医学部　解剖学教室　顕微解剖学部門
4)国立感染症研究所　ウイルス第一部
5)秋田県立脳血管研究センター　脳神経病理学研究部

**〈休憩　14:55 – 15:05〉**

**セッションⅢ（15:05 – 16:05） 外科病理1：非腫瘍性病変**

座長：黒瀬　顕（弘前大学大学院医学研究科　病理診断学講座）

6. 脳膿瘍治療後のグリア瘢痕と海馬硬化症を伴う内側側頭葉てんかんの1手術例
○須藤冴子[1,2], 桑重はる香[2], 中本英俊[3], 久保田有一[3], 宮田　元[1]
1)秋田県立脳血管研究センター　脳神経病理学研究部
2)秋田大学医学部 医学科
3)TMG あさか医療センター　脳神経外科

7. 炎症性脱髄病巣が確認された嗜眠性脳炎の 1 例
○高井良樹[1], 三須建郎[1,2], 小野理佐子[1], 大野尭之[1], 鈴木直輝[1], 勝木将人[3],
西嶌泰生[3], 新妻邦泰[3], 渡辺みか[4], 青木正志[1]
1)東北大学病院　神経内科
2)東北大学大学院　多発性硬化症治療学
3)東北大学病院　脳神経外科
4)同　病理部

8. MPO-ANCA 陽性と肥厚性硬膜炎を呈した症例の硬膜生検
○船山由希乃[1], 渡辺源哉[2], 原嶋祥吾[3], 櫻田潤子[3], 岡　直美[3], 斉藤敦志[4],
上之原広司[4], 栗原紀子[5], 鈴木靖士[2], 鈴木博義[3]
1)独立行政法人国立機構仙台医療センター　初期研修医
2)同　脳神経内科
3)同　病理診断科
4)同　脳神経外科
5)同　放射線科

**〈休憩　16:05 – 16:15〉**

**セッションⅣ（16:15 – 16:55） 外科病理2：腫瘍性病変**

座長：鈴木博義（独立行政法人国立病院機構 仙台医療センター 臨床検査科）

9. 術前診断が困難で長期の経過を呈した EGFR 遺伝子変異陽性肺腺癌の脳転移症例
○浅野研一郎[1], 藤原　望[1], 片貝　武[1], 奈良岡征都[1], 大熊洋揮[1], 黒瀬　顕[2]
1)弘前大学大学院医学研究科　脳神経外科
2)同　病理診断科

10. 右側頭葉退形成性髄膜腫の 1 例
○金森政之[1], 渡辺みか[2], 斎藤竜太[1], 冨永悌二[1]
1)東北大学大学院　神経外科学分野
2)東北大学病院　病理部

**セッションⅤ（16:55 – 17:15） 筋生検**

座長：三須建郎（東北大学大学院医学系研究科　多発性硬化症治療学寄附講座）

11. 常染色体優性遺伝性の遠位型ミオパチーの 1 例
○原　賢寿[1], 宮田　元[2]
1)秋田赤十字病院　神経内科
2)秋田県立脳血管研究センター　脳神経病理学研究部

**閉会の辞**

**17:15 – 17:20**　　東北神経病理研究会 代表世話人
若林孝一（弘前大学大学院医学研究科 脳神経病理学講座）

## 1．アルツハイマー病を合併した原発性側索硬化症の一剖検例

○今 智矢[1)]，中村琢洋[2)]，羽賀敏博[3)]，鬼島 宏[3)]，東海林幹夫[2)]，若林 孝一[1)]
1)弘前大学大学院医学研究科 脳神経病理学講座
2)同 脳神経内科学講座
3)同 病理生命科学講座

【症例】 死亡時70歳，女性
【既往歴，家族歴等】 特記事項なし
【臨床経過】
64歳時，物忘れで発症．66歳時，道に迷うようになり，67歳時，感情失禁が出現．68歳時，構音障害，歩行のもたつきがみられた．入院精査の結果，上位運動ニューロン兆候を認めたが，下位運動ニューロン兆候が存在せず，原発性側索硬化症（PLS）と診断．69歳時，嚥下障害が進行し，胃瘻造設．徐々に両上下肢の筋力低下も出現した．70歳，誤嚥性肺炎で死亡．
【病理所見】
全身臓器では右肺に誤嚥性肺炎を認めた．脳重1184g．肉眼的に両側中心前回の萎縮を認めた．組織学的に中心前回では著明な神経細胞脱落およびグリオーシスを認め，両側皮質脊髄路は高度に変性していた．被殻に中等度，黒質に軽度の神経細胞脱落．顔面神経核，舌下神経核，脊髄前角の神経細胞脱落はごく軽度であった．ブニナ小体は認めなかった．リン酸化TDP-43陽性の神経細胞質内封入体を中心前回，線条体，脳幹運動神経核，脊髄前角に多数認めたが，海馬を含む側頭葉にはごくわずかに認めるのみであった．さらに，側頭葉，島皮質を主体に多数の神経原線維変化を認め（Braak stage IV），大脳皮質，小脳皮質には多数の老人斑を認めた（Braak stage C）．嗜銀顆粒，αシヌクレイン病理は認めなかった．
【問題点】
本例は上位運動ニューロンが高度に脱落し，下位運動ニューロンの変性はごく軽度でありPLSと診断した．PLSまたは筋萎縮性側索硬化症（ALS）に認知症を合併する場合，TDP-43病理が前頭葉および側頭葉に及び，前頭側頭葉変性症（FTLD-TDPまたはFTLD-MND）を呈するが，本例では前頭側頭葉の神経細胞脱落およびTDP-43病理はごく軽度であり，この範疇には入らないと考えられた．PLSにdiffuse plaqueなど軽度のアルツハイマー病変を合併した症例の報告はあるが，アルツハイマー病の合併と考えられる症例の報告はない．本例のアルツハイマー病変はNational Institute for Aging-Alzheimer Association （NIA-AA）の診断基準でintermediate，Braak stage IV-Cであり，アルツハイマー病と病理診断される．本例は認知症で発症しているが，その責任病変はアルツハイマー病によるものと考えてよいか．

## 2．発症から 32 年間長期生存した筋萎縮性側索硬化症の 1 剖検例

○柴野　健[1)], 山崎拓麿[1)], 井上佳奈[1)], 大内東香[1)], 原　賢寿[1)], 宮田　元[2)]
1)秋田赤十字病院　神経内科
2)秋田県立脳血管研究センター　脳神経病理学研究部

【症例】 死亡時 83 歳, 男性
【臨床経過】
50 歳時, 右下肢の跛行で発症, その 1 年 6 ヶ月後に ALS と診断された. 発症 1 年 9 ヶ月で球麻痺症状が出現. 4 年 2 ヶ月で気管切開術施行し, 4 年 7 ヶ月で人工呼吸器を装着した. 発症 5 年 10 ヶ月から在宅療養を開始し, 発症 15 年目からは肺炎, 気管支出血, 急性胆のう炎, 下血で入退院を繰り返した. 経過中に褥瘡は発生せず, 膀胱直腸障害は認めていない. 膝蓋腱反射は最後まで出現していた. 発症 30 年目で眼球運動制限が確認され, その後, 肺炎により全経過 32 年 6 ヶ月で死亡した.
【病理所見】
肉眼所見: 固定後脳重量は 960g で, 左中心前回の萎縮が目立ち陥凹していた. 脳幹では両側舌下神経の萎縮が見られたが, 動眼神経, 滑車神経, 外転神経の太さや色調は保たれていた. 脊髄は全体的に萎縮性で, 頚膨大は腹背側方向に扁平化し, 腰膨大も萎縮しいていた. 前根の萎縮も見られた. 割面では胸髄から腰髄まで側索が白色調を呈し, 脊髄中心灰白質との境界が不明瞭だった.
組織所見: 上位および下位運動ニューロンに著明な神経細胞脱落と線維性グリオーシスを認めたが, 32 年という長期罹病期間のわりには神経細胞はむしろ多数残存しており, 個々の神経細胞の形態も比較的良く保たれていた. 脳幹運動神経諸核と脊髄のほぼ全髄節を検討した結果, 残存神経細胞の胞体に Bunina 小体やその他の封入体構造は認められなかった. 一次運動野には少数の中心染色質融解を示す Betz 巨細胞が散見されたが neuronophagia は見られなかった. 動眼神経核にはごく軽度の神経細胞脱落が見られた. 脊髄前角ではスフェロイドの集簇が散見された. 中間質外側核は良く保たれていたが, クラーク核とオヌフ核には軽度の神経細胞脱落が見られた. 前根は細く, 後根に比して髄鞘染色性は低下しているものの, 長期罹病期間のわりには有髄線維がむしろ残存している印象である. 舌筋は著明に減少し脂肪組織に置き換わっていたが, 横隔膜と大腰筋では大群萎縮と肥大筋線維がむしろ目立っていた. 免疫組織化学的には p-TDP43 陽性封入体を有する神経細胞が歯状回顆粒細胞層, 支脚, 前障, 尾状核, 被殻, 淡蒼球, 腹側島皮質, 視床, 視床下部および一次運動野にごく少数散見され, 一次運動野直下の白質には p-TDP43 陽性グリア細胞もごく少数散見された. 迂回回と扁桃体には ballooned neuron とともに p-TDP43 陽性封入体を有する神経細胞が多数認められた. 脳幹と脊髄に明らかな嗜銀性構造物は見られず, ユビキチン, p62, p-TDP-43, FUS 陽性封入体は認められなかった. 以上の所見から神経病理学的に ALS と診断した. このほか, アルツハイマー病変(Thal phase 3, Braak & Braak stage III, CERAD score 0)と嗜銀顆粒(Saito stage II)も認められた. 臨床的には 50 歳で発症し全経過 32 年 6 ヶ月という長期経過から, SOD1 変異の可能性も考慮し, 凍結脳組織の遺伝子検索も実施したが, 病的変異は検出されなかった.
【考察と問題点】
迂回回と扁桃体に多数の p-TDP43 陽性神経細胞が認められたのは嗜銀顆粒(Saito stage II)に関連する変化と解釈すれば, 本例は概ね古典的 ALS の病変分布を示し, TDP-43 病変は極めて軽微かつ限局性である. ブニナ小体が見られない点は非典型的であるが, 学会での症例報告や私信では本例と同様に長期罹病期間のわりには変性所見が軽度で neuronophagia もブニナ小体も見つからない症例が散見される. このような病理学的特徴は ALS の病態機序が極めて緩徐進行性であったことを示唆するが, 緩徐進行性を規定する分子機構は不明である. ALS 病態を加速させる分子機構や減速もしくは抑制させる分子機構の解明が待たれる.

## 3. Incipient MSA と考えられる 1 剖検例

○西田尚樹[1)], 畑　由紀子[1)], 吉田幸司[2,3)]
1)富山大学大学院医学薬学研究部　法医学講座
2)富山大学付属病院　神経内科
3)兵庫県立姫路循環器病センター　神経内科

【症例】 75 才, 女性
【既往歴, 家族歴等】 21 才 (昭和 38 年)交通事故で右肩を負傷, 手術したが, その後程度は変動するものの死亡時まで右肩違和感を訴え続ける(器質的には完治とされている). 平成 12 年から高脂血症, 高血圧. 平成 14 年, 15 年に整形外科通院, 平成 18 年自殺企図, 以後, うつ病の診断で精神科に不定期通院. 平成 23 年骨粗鬆症の診断で投薬開始している. 歩行能力に問題はなく, パーキンソニズムや認知症を示唆するエピソードもない.
【臨床経過】
死亡 2 カ月前からより強く肩の違和感を訴えるようになり, 整形外科を受診, リハビリを勧められたが, なにもしたくないと申したて, 精神科受診を勧められた. さらに家事への意欲消失, 口数減少等が顕著となったため, 家族が精神科へ連れて行き薬剤処方されたが, 4 日後に家からいなくなった. 捜索したところ, 自宅近くの用水内で死亡しているのを発見された. 自宅に遺書と考えられる書き置きがあった.
【病理所見】
剖検時, 顔面, 上下肢の軽微な損傷と左右肺の高度肺水腫が認められ, 死因は溺水吸引による窒息と判断した. また, 心臓の高度求心性肥大(482g), 腎臓の良性腎硬化症がそれぞれ認められた. 固定前脳重量 1382g. 肉眼的に巣状病変は不明瞭である. 大脳割面では左被殻尾側に軽度褐色調変色が疑われる. 小脳, 脳幹に明らかな異常は視認されない. 組織学的には, 大脳には左被殻を含め明らかな神経細胞脱落, グリオーシスは視認されない. 小脳プルキンエ細胞層に少数の empty basket を認める一方, 小脳歯状核には多くの細胞でグルモース変性が認められる. 淡蒼球, 被殻, 視床下部外側野, 視床下核, 中脳黒質, 赤核, 橋核, 延髄擬核, 下オリーブ核, 小脳皮質, 白質などにリン酸化a-synuclein 陽性の glial cell inclusion (GCI)が認められる. 部位によっては少数ながら neuronal cell inclusion (NCI)も観察される. GCI は黒質-線状体系と視床下部外側野で密度高く出現する. また顕著な左右差を呈する(左＞右, 現在追試中). なお, 典型的レビー小体はないが, neurite は黒質に少量認められる. 中等量の老人斑(CERAD B)と神経原線維変化(NFT)(Braak stage 3)が認められる. 小脳歯状核に AT8 陽性像は認めない. 嗜銀顆粒は不明瞭で, TDP-43 は陰性であった.
【問題点】
本例は生前に明確な運動失調の徴候は指摘されていないものの,発症前または超病早期の多系統萎縮症 (MSA)であった可能性が考えられる. 本例はMSAの初期病理につき有用な情報を提供すると考えられる一方で,GCIは加齢によっても出現する可能性が示されており,異同について慎重に検討する必要もある. また, 小脳歯状核細胞のグルモース変性は, 進行性核上性麻痺やマチャド・ジョセフ病, 歯状核赤核淡蒼球萎縮症など, 歯状核への入力繊維を出すプルキンエ細胞が比較的保持された状態で歯状核細胞の変性が進行した際に出現しやすいと理解されており, 当教室で過去に経験した臨床症状を有するMSAの3剖検例においてグルモース変性は認められていない. 本例はプルキンエ細胞の脱落が進まないうちに, 歯状核やその出力先である赤核や視床VA/VL (ventral anterior/ventral lateral nucleus of thalamus)の変性が先んじて生じた可能性が考えられるが, 我々の検索範囲, 能力においてはそれを積極的に支持する組織所見は得られていない. またプルキンエ細胞の変性が進むまでの一過性の所見として出現している可能性も推察される. 上記問題点, その他本例の神経病理学的所見につき, ご教授お願いいたします.

## 4．発症前のMRI拡散強調像で高信号域を認めた，MM1 + MM2皮質+視床型孤発性クロイツフェルト・ヤコブ病の1剖検例

○岩崎 靖[1)]，赤木明生[1)]，三室マヤ[1)]，宮原弘明 [1)]，吉田眞理[1)]，大上哲也[2)]，
小林篤史[3)]，北本哲之[4)]
1）愛知医科大学 加齢医科学研究所
2）青森大学薬学部
3）北海道大学 比較病理学
4）東北大学 病態神経学

【症例】 死亡時78歳の男性．
【既往歴】 77歳時に一時的なふらつきがあり，近医でMRIを施行．拡散強調像(DWI)で大脳皮質に高信号域を認めたため脳梗塞と診断された．
【臨床経過】
78歳時に歩行障害で発症．転倒を繰り返し，自宅トイレの位置を間違える，流涎，等の症状が出現し，神経内科を初診．DWIで大脳皮質に広範な高信号域を認めた．認知機能障害が急速に進行し，不穏症状や精神症状を呈し，ミオクローヌス，驚愕反応，脳波にて周期性同期性放電を認めた．プリオン蛋白(PrP)遺伝子変異はなく，Codon129多型はMet/Met．髄液検査で総Tau蛋白，14-3-3蛋白が高値だった．発症後2ヶ月半で無動性無言状態に至り，全経過5ヶ月で急死した．
【病理所見】
脳重1050g．後頭葉内側皮質などDWIでより高輝度を呈した部位に大型で癒合する海綿状変化(Large confluent vacuole)を認め，免疫染色で，空胞周囲のPrP沈着(Perivacuolar-type)を認めた．大脳皮質には小型で境界明瞭，癒合しない海綿状変化(Fine vacuole)，微細顆粒状のPrP沈着(Synaptic-type)も認め，両所見が混在していた．基底核，視床はFine vacuole/シナプス型PrPを呈し，視床は内側核病変が強かった．小脳分子層にもFine vacuole/シナプス型PrPを認め，プルキンエ細胞の脱落，顆粒細胞層の神経細胞脱落も認めた．下オリーブ核は高度の神経細胞脱落，グリオーシスを呈した．プロテアーゼ抵抗性PrPのウエスタンブロット解析は1+2型を呈した．
【問題点】
クロイツフェルト・ヤコブ病では，発症前から海綿状変化が出現していることが示唆された．Fine vacuole/シナプス型PrPは1型PrP，Large confluent vacuole/空胞周囲PrPは2型PrPを示唆し，2型PrP沈着部位の方がDWIの輝度が高かった．発症前にDWI高信号を呈した部位は2型PrP沈着が示唆され，本例はMM2-皮質型で発症していたと推定された．下オリーブ核病変はMM2-視床型の合併を示唆した．

## 5．緩徐進行性の経過が示唆された小脳・脳幹型進行性多巣性白質脳症の1剖検例

○市川 大[1)]，深谷浩史[1)]，大川 聡[1)]，提嶋眞人[2)]，川上速人[3)]，中道一生[4)]，宮田 元[5)]
1)市立秋田総合病院 脳神経内科
2)同 病理診断科
3)杏林大学医学部 解剖学教室
4)国立感染症研究所 ウイルス第一部
5)秋田県立脳血管研究センター 脳神経病理学研究部

【症例】 80 歳男性
【既往歴等】 脂質異常症，高血圧症，骨粗鬆症．X-4 年よりリウマチ性多発筋痛症(PMR)にて PSL5mg/day 内服し疼痛は抑制されていた．X-4 年まで日本酒 1 升/日の飲酒歴あり．
【臨床経過】
X-4 年よりふらつきから杖歩行となった．以降断酒されたが歩行障害は徐々に悪化し，X-1 年 10 月当科初診．構音障害，四肢体幹運動失調（mRS4：介助歩行），MRI では左中小脳脚に小さく淡い信号変化を認めた．アルコール性小脳変性症の関与が考えられ経過観察となったが，症状悪化（mRS5：歩行不能）のため X 年 3 月当科再受診し入院(day1)．MRI 上，病変は橋，右中小脳脚-小脳白質，延髄にまで連続性に拡大，crescent-shaped cerebellar lesion (Sahraian MA, et al. 2012) を呈し，病巣辺縁部の拡散低下は目立たなかった．CD4 リンパ球数は 357/mm$^3$ で特発性 CD4+リンパ球減少症の基準を満たさず，HIV 抗原抗体は陰性であった．Day8 髄液にて JCV 超高感度リアルタイムPCRを行い，63コピー/mlと微量ながら陽性（通常リアルタイムPCR検出感度は200copy/ml以上）でProbable PMLと診断．Day42よりメフロキン投薬するも，誤嚥性肺炎悪化し day56 に死亡，病理解剖が行われた．PSL は減量で PMR 疼痛再燃するため入院後も 5mg/day が継続された．
【病理所見】
肉眼的に橋底部，両側中小脳脚・小脳白質の広範囲に灰白色調の色調異常を呈し，組織学的には同部位に一致したびまん性融合性脱髄病変を認めた．嚢胞形成や壊死性変化などの破壊性病変は目立たず，全般的に軸索は比較的保たれ，ほぼ均一に著明な線維性グリオーシスを呈した．病巣辺縁部では大小不同の多巣性脱髄病変が確認され，反応性アストロサイトの胞体肥大は目立たず典型的な奇怪なアストロサイトは確認されなかった．また好塩基性核内封入体を有する腫大したオリゴデンドログリア核が散見され，その多くは免疫組織学的に JCV VP1 陽性だった．パラフィン切片を用いたもどし電顕により腫大性オリゴデンドログリア核内に直径約 40nm の球状ウイルス粒子の集簇が観察された．
【問題点】
これまでの複数の小脳・脳幹型 PML 剖検報告例では，嚢胞・壊死などの破壊性病変もしくは奇怪なアストロサイトが比較的強い病勢を示唆し，その病理像は，発症から 1 年以内という生存期間や比較的多い髄液 JCV DNA 量を反映した．これら報告例とは異なり，本例の病理像は穏やかなPML病勢を示唆した．本例は，初診時既に mRS4 という強い体幹失調を呈しており，発症は病歴から X-4 年と推察するが，このような緩徐進行性の経過や微量な髄液 JCV DNA 量は今回の病理像と矛盾しないと考えてよいか．

## 6．脳膿瘍治療後のグリア瘢痕と海馬硬化症を伴う内側側頭葉てんかんの1手術例

○須藤冴子[1)2)], 桑重はる香[2)], 中本英俊[3)], 久保田有一[3)], 宮田　元[1)]
1)秋田県立脳血管研究センター　脳神経病理学研究部
2)秋田大学医学部 医学科
3)TMG あさか医療センター　脳神経外科

【症例】 53 歳, 男性
【既往歴, 家族歴】 特記事項なし
【臨床経過】
42 歳　右真珠腫性中耳炎が中頭蓋窩に進展し, 脳膿瘍を生じたため, 前医で広範囲頭蓋底再建術と骨形成術を施行された. その際, 脳膿瘍は直接開放されたものと考えられるが, 詳細不明
44 歳　単純部分発作と複雑部分発作が月一回程度の頻度で出現, ときに二次性全般化
抗てんかん薬内服:CBZ 400mg, ZNS 100mg, GBP 1600mg, VPA 400mg
51 歳　頭部 MRI:扁桃体と海馬を含む右大脳半球の萎縮と同側側脳室の拡大
Video-EEG monitoring で発作波は右側頭葉起始, PET で右側頭葉を中心に糖代謝低下
右側頭葉外側切除(てんかんに対する初回手術). 術中皮質脳波ではてんかん性放電が外側側頭葉にのみ認められ, 同部の切除後も内側側頭葉からの発作波は検出されず. 術後約1年間は前兆を含め発作は消失し, 社会復帰(術前罹病期間 7 年)
52 歳　二次性全般化を伴う複雑部分発作が再発. 頭蓋内電極により右内側側頭葉に発作起始部が同定され, 右扁桃体・海馬切除術が施行された. 術後, 発作は消失
53 歳　発作再々発. 右上側頭回 Heschl 回(BA41/42)と縁上回(BA40)を切除
【病理所見】
側頭葉外側領域では一部の脳回内白質に嚢胞性変化を伴うグリア瘢痕が見られ, 隣接する大脳皮質では第3～6層の神経細胞が軽度不規則に脱落し, 反応性アストロサイトの増生をともなっていた. 同様の所見は上側頭回と縁上回の一部にも認められた. 活動性脳膿瘍は認められなかった.
海馬体は全体的に高度萎縮性. 固有海馬 CA4 に最も顕著な神経細胞脱落と線維性グリオーシスが見られ, CA3 にも及んでいた. CA2～CA1は比較的保たれていたが, 海馬支脚は著明な神経細胞脱落と反応性アストロサイトの増生を呈していた. 歯状回では granule cell dispersion と内分子層に mossy fiber sprouting を示す dynorphin 陽性帯が認められた.
【考察と問題点】
本例では海馬硬化症とグリア瘢痕が合併した dual pathology であるが, 両者が同時にてんかん原性を示していたわけではない. 初回手術時の術前 MRI で認められた一側大脳半球の広範な萎縮は脳膿瘍とその治療経過に関連する変化と考えられるが, この時点で海馬が特に強い萎縮を呈していることと, 術後約1年という短期間で内側側頭葉起始の発作を発症していることから, 初回手術時に海馬硬化症が既に存在していた可能性がある. このことから初回手術時には海馬硬化症のてんかん原性がまだ獲得されていなかったか, 何らかの機序で抑制されていた可能性が示唆される. 本例における2つのてんかん原性病変がそれぞれ如何なる経過で形成されたのか詳細は不明であるが, 海馬硬化症のてんかん原性は外側側頭葉病変の切除後に二次的に顕在化したと考えられる. また, 本例では CA1 と CA2 が比較的よく保たれていながら支脚病変が存在する点で海馬硬化症としては非典型的であり, ILAE 分類のいかなるタイプにも合致しない. 本例における支脚病変の病理学的意義について考察を加える.

## 7. 炎症性脱髄病巣が確認された嗜眠性脳炎の 1 例

○高井良樹[1)], 三須建郎[1,2)], 小野理佐子[1)], 大野尭之[1)], 鈴木直輝[1)], 勝木将人[3)],
西嶌泰生[3)], 新妻邦泰[3)], 渡辺みか[4)], 青木正志[1)]
1)東北大学病院　神経内科
2)東北大学大学院　多発性硬化症治療学
3)東北大学病院　脳神経外科
4)同　病理部

【症例】 45 歳, 男性
【既往歴及び家族歴】 特記すべきことなし
【臨床経過】
X 年 7 月上旬頃から, 下方視時にものが二重に見えることを自覚. 7 月中旬頃より眠気強くなり, 会話のかみ合いづらさ, また時間や場所の認識が正しく行えなくなるようになった. 同年 8 月 1 日, 頭部 MRI にて, 中脳から第 3 脳室周囲及び両側側頭葉内側にかけて, 一部ガドリニウム造影増強効果を伴う T2 高信号域を認めた. 以後, 傾眠傾向は更に悪化し, ほぼ 1 日中寝ている状態となったことから, 8 月 15 日精査目的として当科入院. 入院時神経学的には, 傾眠傾向が著明で見当識は低下しており, また垂直方向性に眼球運動制限を伴っていた. 血液検査では, Na 値が 124 mEq/L と低下している以外に明らかな異常は認められなかった. 髄液検査では, 細胞数は 9 と軽度上昇しており, またオリゴクローナルバンドが陽性であった. 悪性腫瘍の否定を目的として, 8 月 20 日, 神経内視鏡下に右尾状核近傍より脳生検術を施行. 病理結果から炎症性病態の判断となり, 8 月 23 日よりステロイドによる治療が開始された. 以後緩徐に傾眠傾向及び意識障害は改善した.
【病理所見】
脳組織内にリンパ球を主体とし, 形質細胞を混在した炎症細胞浸潤が顕著に認められた. このリンパ球は血管周囲へ集簇すると共に, 脳実質内にも多数浸潤しており, その構成は CD3 陽性 T 細胞及び CD20,CD79α 陽性 B 細胞が混在していた. 反応性のアストロサイトも多数出現すると共に, Kluver-Barrera 染色にて, 組織全体の染色性が低下しており, 脱髄性の病態が示唆された. 免疫組織化学による検討においても, 各髄鞘蛋白(MBP, MOG)に対する染色性が低下している一方で, 神経軸索(NFP)は保たれており, 炎症性脱髄病巣と考えられた. しかし, CD68 陽性マクロファージの浸潤は比較的少なく, また髄鞘貪食像所見も軽度であった.
【問題点】
嗜眠性脳炎は, 近年髄液中のオリゴクローナルバンドが陽性となること, 免疫治療への反応性があることなどから, その病態として, 自己免疫学的規序が想定されている. 一方, 嗜眠性脳炎症例において組織学的に炎症性脱髄病巣が証明された例は過去に存在しない. 本症例では髄鞘染色の低下及び相対的軸索保存の所見を認めたが, 典型的な炎症性脱髄病巣と比較し, マクロファージによる髄鞘貪食像が乏しかった. これらの病理所見から, 本症例の本質的な病態が炎症性脱髄と判断してよいか.

## 8. MPO-ANCA 陽性と肥厚性硬膜炎を呈した症例の硬膜生検

○船山由希乃[1)], 渡辺源哉[2)], 原嶋祥吾[3)], 櫻田潤子[3)], 岡　直美[3)], 斉藤敦志[4)],
上之原広司[4)], 栗原紀子[5)], 鈴木靖士[2)], 鈴木博義[3)]
1)独立行政法人国立機構仙台医療センター　初期研修医
2)同　脳神経内科
3)同　病理診断科
4)同　脳神経外科
5)同　放射線科

【症例】 70 代, 女性
【既往歴】 心房細動(リバーロキサバン内服中), アレルギー:特記事項なし
【嗜好歴】 飲酒　ビール 350ml/日, 喫煙　なし
【臨床経過】
X 年 4 月頃より右顔面のしびれが出現. 5 月頃より咳嗽, ふらつき, 右顔面の痺れ, 舌の動かしづらさ, 飲み込みづらさを認め, 舌の右半分で味を感じなくなったため, 近医を受診. MRI で右側頭葉病変を認め, 当院脳外科に紹介受診. 当院の MRI では, 上咽頭右側壁が肥厚し, 腫瘤を形成. 腫瘤は主に外側主体に進展し, 上方では中頭蓋底から硬膜から一部脳実質に, 下方では斜台・頸動脈管・錐体骨・頚静脈孔・舌下神経管・傍咽頭間隙に進展. 腫瘍の上内側では Meckel 腔内に張り込み, 橋前槽右側に膨隆し, 三叉神経を圧排, 変形させ, 頸動脈管～海綿静脈洞レベルの右内頚動脈(IC)の flow void が消失. 咽頭部の生検により上咽頭癌は否定されたため, 8 月初旬に開頭腫瘍摘出術(提示標本)が行われ, 腫瘍性病変は否定的で, 炎症性肉芽腫性病変が疑われ, 脳神経内科に転科. PSL 60 ㎎/日(1 ㎎/kg/日)開始. 症状改善みられ, PSL 30mg/日まで減量できたため退院. 外来で経過観察.
〈検査所見〉 血沈亢進, フェリチン上昇, リウマチ因子:陽性, MPO-ANCA:陽性(4.0), IgG4:77.2, 結核菌特異的 IFN-γ:陰性, β-D-グルカン 10.7, IgG λ 型の M 蛋白血症あり.
〈画像所見〉
頭部 MRI:
1. 右深頚部上部から中頭蓋底にかけて, T1WI, T2WI とも中間信号を示す病変を認める. 右卵円孔内の病変進展, 中頭蓋底硬膜肥厚などに病変が見られ, 右側頭葉の高信号や, 右 IC が閉塞している所見あり.
2. 両側鼻甲介が腫脹し, T2WI で軽度低信号を示し, 上顎洞内側壁が一部消失しているように見えることから, 鼻腔にも病変の存在が示唆される. 頭蓋底の病変とも信号が類似している.
Ga シンチ:　鼻腔から上咽頭付近と頭蓋底および右側頭下部病変部に集積を認める.
【病理所見】
標本:右側頭葉下面硬膜生検組織
多核巨細胞を伴う肉芽腫性炎症の所見. 動脈炎の所見は確認できないが, 好中球浸潤, 核破砕物を伴う結合組織の壊死巣多発. 免疫染色:IgG4 関連疾患, 形質細胞腫の所見は確認できない. 免疫グロブリン異常は MGUS を推定(骨髄組織精査も検討中).
【問題点】
・ 多発血管炎性肉芽腫症(Wegener 肉芽腫症)との異同
・ MPO-ANCA 関連肥厚性硬膜炎の疾患としての独立性について

## 9．術前診断が困難で長期の経過を呈したEGFR遺伝子変異陽性肺腺癌の脳転移症例

○浅野研一郎[1)], 藤原　望[1)], 片貝　武[1)], 奈良岡征都[1)], 大熊洋揮[1)], 黒瀬　顕[2)]
1)弘前大学大学院医学研究科　脳神経外科
2)同　病理診断科

【緒言】
非小細胞性肺癌患者における脳転移の頻度は20～30%程度とされ，診断時から脳転移までの平均期間も約3ヶ月と早い．また肺癌脳転移の場合，画像診断も決して苦慮するほど困難ではない．本症例は肺癌手術後全経過8年，頭部MRIにて異常を指摘されてから5年後に手術を施行し，肺腺癌脳転移と判明した症例を報告する．
【症例】 68歳，男性
【既往歴，家族歴】 特記すべきことなし
【臨床経過】
60歳時左中葉肺癌の手術を受け，高分化腺癌の診断を受ける．術後2年5FUの内服を行った．63歳時フォロー頭部MRIにて右pre-motor領域にわずかに造影される病変が指摘された．徐々に増大し66歳時左下腿脱力が出現．頭部MRIでも病変の増大を認め，右後頭葉にも新規病変を認めた．肺癌手術後8年，頭部病変指摘5年後，当院へ紹介となり手術を施行した．
**手術所見：**右前頭葉腫瘍の内容液は濃い血性～グリース様で肉眼的にコレステリン結晶がみられ頭蓋咽頭腫様であった．腫瘍固形成分は可能な限り切除，運動領野に浸潤している部位は切除せず定位放射線照射を追加した．2ヶ月後右後頭葉腫瘍も切除したが，こちらは固形成分のみであった．
【病理所見】
乳頭状構造を示す異型細胞があり，mitosisも散見され，高分化腺癌と診断した．TTF-1陽性，CK7陽性，CK20陰性であり肺腺癌由来と判断した．MIB-1陽性率約5%，EGFR 遺伝子exon 17欠失，ALK遺伝子陰性であった．ヘモジデリン沈着とコレステリン結晶がいたる所見られており，細胞増殖と出血を繰り返していたことが推定された．後頭葉病変はVirchow-Robin腔への細胞浸潤が見られ，播種と判断した．
【問題点】
極めて緩徐な転移性脳腫瘍症例の一例であるが，けして増殖能が低いわけではない．微小な出血を繰り返していたと推定されるが，果たしてその様な機序が5年も続いていたのか疑問である．同様な症例報告もなく諸先生方の御意見をお伺いしたい．

## 10. 右側頭葉退形成性髄膜腫の 1 例

○金森政之[1)], 渡辺みか[2)], 斎藤竜太[1)], 冨永悌二[1)]
1)東北大学大学院　神経外科学分野
2)東北大学病院　病理部

【症例】 66 歳, 男性
【既往歴・家族歴】 既往歴:頸椎・腰椎脊柱管狭窄症, 家族歴:特記事項なし
【臨床経過】
現病歴
1か月前より動作緩慢, 尿失禁. 近医にてMRIを施行され, 右側頭葉に浮腫を伴う腫瘍性病変を指摘され紹介. 初診時, JCSI-1, 左上肢不全麻痺を認めた.
画像所見
MRI:右側頭葉に T1WI, T2WI で低信号・高信号域を混在する病変を認めた. 周辺には著明な周辺浮腫を認めた. ガドリニウム造影では不整に造影される. 拡散強調画像では低信号を呈していた. Proton MR spectroscopy では choline, lactate の上昇を認めた. 画像上は悪性神経膠腫, 転移性脳腫瘍を考えた.
体幹部 CT:癌腫は指摘できなかった.
経　過
開頭腫瘍摘出術を施行した. 病変は境界明瞭であった. 脳表への露出, 硬膜への付着は認められず, 脳内腫瘍と考えられた. 下記病理診断にて局所脳照射 60Gy をおこなった. 以後経過観察を行ったが術後 16 か月に肺転移を伴う尿管癌を指摘され, 化学療法を行うも術後 18 か月で死亡された.
【病理所見】
境界明瞭な腫瘤で, 異型細胞は腫瘤の辺縁部を主体として増生しており, 中心部の透明感のある部分は浮腫状～粘液腫状の線維性組織より構成されていた. 腫瘍部分では大型で非常に異型性および多形性の強い多稜形～紡錘形細胞よりなり, 上皮様に配列し髄様に増生していた. 核分裂像が 10 個/10HPF 以上多数観察されるとともに, 異常核分裂像も散見され, 偽柵状壊死を含む広範な壊死が観察された. 異型細胞は vimentin 陽性, S-100, EMA では focal に陽性, GFAP, olig2, neurofilament protein, synaptophysin は陰性だった. ATRX は陽性だった. IDH-1 R132H 陰性, BRAF V600E は免疫染色で陰性, Ki67 labeling index は 60%であった. また pancytokeratin (AE1/AE3), CK7, CAM5.2 に強陽性で, CK20, 34βE12 は陰性であった. GATA3, p63, p40 はいずれも陰性であった. サイトケラチン強陽性の所見から癌腫の可能性は否定できないものの, 退形成性髄膜腫と診断した.
【問題点】
診断は退形成性髄膜腫でよいか

## 11. 常染色体優性遺伝性の遠位型ミオパチーの 1 例

○原　賢寿[1)], 宮田　元[2)]
1)秋田赤十字病院　神経内科
2)秋田県立脳血管研究センター　脳神経病理学研究部

【症例】 67 才　男性
【家族歴】 父が 30 代頃に歩行障害が発症したらしい. 45 才で心臓の病気で死去. 両親の血族婚なし. 母は 88 才で死去. 二人兄弟で妹(63才)は健在. 息子(41才)と娘(36才)も健在
【臨床経過】
2004 年(53 才)頃に下肢の筋力低下発症. 2007/7/24, 当科外来初診. 下垂足, 前脛骨筋の筋力低下と筋萎縮, 四肢全体の腱反射減弱を認め, 右正中神経の振幅の著明な低下から, CMT2 型と診断された(遺伝子解析は未施行). 2009/4/13, 当科再診時, 三角筋 3/3, 上腕二頭筋 4/3, 前脛骨筋 1/1 の筋力低下あり. 以後, 徐々に筋力低下が進行. 2017 年 12 月, 神経伝導検査を再検したところ, 右正中神経の振幅低下(0.1/1.1mv)は認めたが(MCV 48.2m/s), 右尺骨神経, 脛骨神経, 腓腹神経は伝導速度, 振幅ともいずれも正常であり, さらに高 CK 血症(576)も認め, 上肢は近位筋優位, 下肢は前脛骨筋のみの筋力低下, 筋萎縮が際だっていたことなどから CMT2 型の診断に疑義がもたれ, 2018/5/13, 精査のため入院
＜入院時現症＞　脳神経:異常なし. 握力 16/15kg, 両上肢近位, 両下肢遠位の筋萎縮(＋), 両側拇指球の萎縮(＋). MMT: 三角筋 0/0, 上腕二頭筋 1/1, 上腕三頭筋 5/5, 手根伸筋 5/5, 手根屈筋 5/5, 総指伸筋 5/5, 浅指屈筋 5/5, 背側骨間筋 5/5, 掌側骨間筋 5/5, 母指内転筋 4/4, 腸腰筋 4/4, 大腿二頭筋 5/5, 大腿四頭筋 5/5, 前脛骨筋 0/0, 腓腹筋 5/5. つま先立ち;可能. 歩行は鶏歩. 腱反射:四肢は全般に消失, Babinski 反射-/-
＜検査所見＞
髄液(2007 年 8 月): 細胞数 4/3, 蛋白 18, Cl 128, 糖 76
心エコー: A false tendon in LV. 駆出率 62%(58～89%)
筋 CT: 両側の肩関節周囲筋, 上腕の屈筋群, 前鋸筋や肋間筋, 固有背筋, 側腹筋, 殿筋, 大腿伸筋の一部（半腱様筋・半膜様筋), 下腿三頭筋（腓腹筋下部・ヒラメ筋), 下肢背屈筋の一部（前脛骨筋・長趾伸筋）の萎縮・脂肪変性がみられる. 殿筋と下腿筋の萎縮が特に目立つ. 一部の筋萎縮は左が優位
下肢 MRI: 両側大腿においては, 大腿の屈側の筋の脂肪変性と萎縮が目立っている. 両側下腿においては, 屈側の筋, 伸側の筋のいずれにも, 脂肪変性と萎縮が見られる
針筋電図: 右第一背側骨間筋;高振幅の運動単位電位(MUP)と早期干渉あり. 右上腕三頭筋;短持続時間と高振幅 MUP あり. 右大腿四頭筋;短持続時間の多相性 MUP 目立つ. 右長腓骨筋;短持続時間と高振幅 MUP と早期干渉あり. 右前脛骨筋;筋活動なし → 以上から筋原性＋神経原性の混合性パターンと判断

| | 2007 年 7 月 | 2014 年 6 月 | 2017 年 11 月 | 2018 年 5 月 |
|---|---|---|---|---|
| 血清 CK (U/L) | 576 | 304 | 407 | 250 |

(末梢神経伝導検査)

| | MCV | SCV | 振幅 | 遠位潜時 |
|---|---|---|---|---|
| Rt ulnar | 52.0m/s | | 20.5/20.1 mV | 3.39 ms |
| | | 50.3m/s | 6.5 uV | |
| Rt median | 45.6m/s | | 62uV/67uV | 6.42 ms |
| | | 54.3m/s | 5.1uV | |
| Rt tibial | 42.9m/s | | 24.6/16.8mV | 4.47ms |
| Rt sural | | 45.5m/s | 24.2uV | |

【筋病理所見】
筋線維の著明な大小不同, 小円形萎縮線維と小角化線維, pyknotic nuclear clump, 間質の著明な線維化あり. 肥大線維や split fiber もあり. 一部で壊死線維を貪食するマクロファージ浸潤あり. エオジン好性顆粒状物質の集簇した封入体様構造あり, Gomori trichrome で暗調に濃染し, Congo red で軽度赤く染まるが偏光顕微鏡下で重屈折性は示さず, 蛍光顕微鏡観察(励起波長 510～560nm)では明るい蛍光を発した. 少数の ragged-red fiber と再生線維あり. NADH-TR では筋原線維網の乱れと封入体様構造に一致した core 様の染色欠損あり. 萎縮性線維の主体はタイプ 2 線維で, タイプ群化もあり. 免疫組織化学的に封入体様構造は desmin 陽性. その微細構造は高電子密度の球状部と周囲の線維状物質からなり, cytoplasmic body の微細構造に似ている. 低電子密度の部では厚い Z line (Z line streaming)とこれに連続する直径 10～15nm の actin filament と考えられる線維構造が束状に配列し, うねるように錯綜し, 封入体様構造物周囲の筋原線維と連続. 球状構造は直径1～2nm の極めて細い線維が密な網目状構造を呈しており, Z line 由来と考えられる高電子密度の線状もしくは桿状構造物が混在. 同部から放射状に延びる直径 10～15nm の線維構造も見られる. 一部でグリコーゲン顆粒とミトコンドリアが集積した像も見られる.
【問題点】 形態学的に myofibrillar myopathy と診断したが, その是非について, 広く意見を伺いたい